# WARUM WOLLEN ZACKIE ACHMAT, NATHAN GEFFEN UND MARK HEYWOOD SCHWANGEREN AFRIKANISCHEN FRAUEN UND DEREN BABIES AZT VERABREICHEN?*

## WAS AZT BEI UNGEBORENEN UND NEUGEBORENEN BEWIRKT

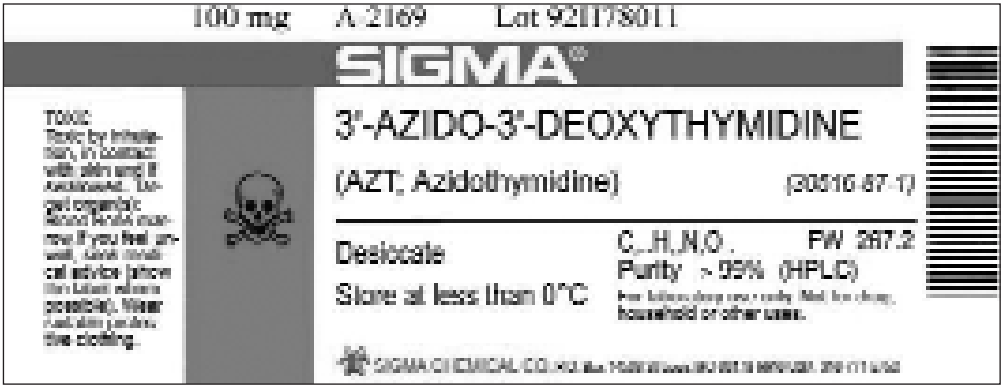


Berichte aus der medizinischen Literatur zusammengestellt von Rechtsanwalt Anthony Brink, Vorsitzender der **Treatment Information Group**

„AZT FÜR SCHWANGERE FRAUEN"

**Plakat einer Treatment Action Campaign Straßendemonstration**

„Durch das Beschleunigen der Zugänglichkeit von Medikamenten, besonders zu denen, die der Mutter-Kind-Übertragung vorbeugen, rettet die Regierung Leben."

**Zackie Achmat, TAC-Anführer, *Mail&Guardian*, 28.October 2006**

„Toxic Giftig Toxique Toxico Tossico Vergiftig … GIFTIG Giftig beim Einatmen, bei Kontakt mit der Haut und wenn geschluckt. Zielorgane: Blutknochenmark. Suchen Sie sofort ärztlichen Rat im Falle eines Unfalls oder bei Unwohlsein (zeigen Sie das Etikett, wenn möglich). Tragen Sie entsprechende Schutzkleidung."

**Etikett auf einer 25mg AZT-Flasche, für Forschungszwecke von Sigma-Aldrich Chemie Gmbh bereitgestellt, einen orangen Streifen mit einem Totenkopfsymbol aufzeigend, um die potentiell tödlich giftige chemische Gefahr zu kennzeichnen. Die neueste Version dieser Flasche trägt auch eine Krebswarnung.**

„Unsere Befunde unterstützen die Hypothese einer Verbindung zwischen einer mitochondrialen Dysfunktion [in Kleinkindern und Säuglingen] und der perinatalen Verabreichung von prophylaktischen nukleosiden Analoga." (Acht Kinder wurden mit ernsthaft geschwächtem Energiestoffwechsel und dazugehörigen Muskel- und anderen Zellschäden geboren, welche sich in Herzmuskelschäden und allgemeiner Muskleschwäche manifestierten. Fünf Kinder, von denen zwei verstarben, wiesen verzögerte neurologische Symptome auf - erhebliche Hirnschäden in Form von massiver kortikaler Nekrose, kortikaler Blindheit, Epilepsie und spastischer Tetraplegie und drei wurden als „symptomfrei" beschrieben, hatten jedoch „ernsthafte biologische oder neurologische Anomalien". Vier der Kinder wurden in der Gebärmutter und nach der Geburt AZT in Kombination mit 3TC (ein ähnliches Medikament) ausgesetzt und vier nur AZT. Keines war HIV-positiv. Für einen Auszug aus diesem, die Schädigungen genau schildernden Bericht, lesen Sie den beiliegenden Nachtrag. Ferner nachstehend „Eingehende" Untersuchung von Barret et al., die „Hypothese einer Verbindung" zwischen perinataler AZT-Belastung und ernster Schaden für ungeborene und neugeborene Babies wurde „bestätigt"; siehe den sofort nachstehend zitierten Text.)

**Blanche et al. *Lancet* 354(9184):1084-9 (1999)**

„Eine eingehende Studie in einer großen prospektiven Kohorte [von AZT- und 3TC-belasteten Kindern] fand ungeklärte Symptome, die kompatibel mit der mitochondrialen Dysfunktion waren. Insgesamt 2644 von 4392 Kindern wurden Antiretroviralen ausgesetzt … alle Kinder, die in dieser Studie mit „bestehende" oder „möglicher" Mitochondriopathie diagnostiziert wurden, wurden antiretroviralen Medikamenten ausgesetzt … in der prä-, peri- und postnatalen Periode … Der Befund, dass die Nutzung von nukleosiden Analoga in der perinatalen Periode mit anhaltenden mitochondrialen Erkrankungen assoziiert ist, ist bestätigt … ein 30mal höheres Risiko als das in der allgemeinen Bevölkerung … trotz aktiven Screenings wurden keine ähnlichen Fälle in der Gruppe gefunden, die nicht den Antiretroviralen ausgesetzt war … im Alter von 18 Monaten … tritt ein ein kohärentes Syndrom mit drei Haupteigenschaften auf: neurologische Symptome (hauptsächlich Entwicklungsretardation, Krämpfe und Entwicklungsstörungen), erhebliche Anomalien im zerebralen MRT (hauptsächlich Liäsionen der weißen Masse und des Hirnstammes) und oft Hyperlactazidämie, entweder beständig oder vorübergehend, außerhalb der Behandlungsphase. Ersteres, beschrieben als mit Azidothymidin [AZT] assoziierter Myopathie, das Ergebnis der mitochondrialen Toxizität durch nukleoside Analoga ist zurzeit ein wachsendes

Problem. Der klinische Ausdruck dafür ist sehr variabel und geht von peripherer Neuropathie bis hin zu schwerer Laktatazidose."

**Barret et al. *AIDS* 17(12):1769-1785 (2003)**

„Mitochondriale Dysfunktion wurde in HIV-negativen Kindern festgestellt, welche perinatal Azidothymidin [AZT] ausgesetzt wurden, ein Medikament, das oft bei HIV-seropositiven Müttern während der Schwangerschaft benutzt wird. Ziel dieser Studie war es die Inzidenz der zerebralen MR Tomographie-Befunde von Nicht-HIV-infizierten Kindern zu bestimmen, die Azidothymidin ausgesetzt waren und ungeklärte neurologische Symptome aufweisen. … MRT-Bilder von Kindern mit antiretroviral-induzierten mitochondrialen Dysfunktionen ähneln denen in kogenitalen mitochondrialen Erkrankungen."

**Tardieu et al. *American Journal of Neuroradiology* 26(4):695-701 (2005)**

„AZT Belastung verursacht eine bestehende Depletion von mtDNA [(mitochondriale DNA) in Kleinkindern, die AZT in der Gebärmutter ausgesetzt sind. Denn] chemisch induzierte Tumore benötigen 20 bis 30 Jahre um sich zu entwicklen … die Möglichkeit … besteht, dass belastete Kinder ein erhöhtes Krebsrisiko haben könnten, das sich in dem späteren Leben manifestiert. … die hier präsentierten Ergebnisse unterstreichen die Notwendigkeit einer Langzeit-Nachsorge von Kindern von HIV-infizierten Müttern, die pränatal die HAART Therapie empfangen."

**Poirer et al. *Journal of the Acquired Immune Deficiency Syndrome* 33(2):175-183 (2003)**

„Die Wahrscheinlichkeit schwere Erkrankungen im Alter von 3 Jahren zu entwickeln war bedeutsam höher bei Kindern geboren von [während der Schwangerschaft AZT-ausgesetzten] Müttern als bei [unbehandelten] Müttern. … Das gleiche Muster wurde bei schwerer Immunsuppression beobachtet: die Wahrscheinlichkeit eine ernsthafte Immunsuppression zu entwickeln war bedeutsam höher bei Kindern, geboren von [AZT-behandelten] Müttern, … als bei von [unbehandelten] Müttern geborenen Kindern. … Letztlich war die Überlebenswahrscheinlichkeit unter den Kindern [von AZT-behandelten Müttern] niedriger … verglichen zu der von Kindern [unbehandelter] Mütter."

**De Martino et al. *AIDS* 13(8):927-33 (1999)**

„Pränatale und perinatale ZVD [AZT] Belastungen wurden mit einem 1,8-fach ansteigendem Risiko des Fortschreitens zu AIDS- oder zum Tode assoziiert, nach dem gleichzeitigen Anpassen aller Variablen, die mit dem Krankheitsverlauf assoziiert werden … Begrenzt man die Analyse auf Kinder, geboren nach April 1994 (Datum der Veröffentlichung der Ergebnisse von ACTG 076), wurde die ZVD-Belastung mit einem 2,5-fach ansteigendem Risiko eines Fortschreitens zu AIDS oder zum Tode assoziiert, nach dem gleichzeitigen Anpassen der gleichen Variablen. …Beständige Verbesserungen der Prognose wurden bei jeder aufeinander folgenden Geburtenkohorte von [HIV] infizierten Kindern, die ZVD nicht ausgesetzt wurden, observiert, aber infizierte Kinder, die ZVD ausgesetzt wurden, blieben hinter diesen zeitlichen Veränderungen zurück. Unsere Ergebnisse … sind übereinstimmend mit den neuesten Ergebnissen der italienischen Registrierung für HIV Infektionen in Kindern [berichtet von de Martino, oben zitiert]."

**Kuhn et al. *Journal of Infectious Diseases* 182(1):104-11 (2000)**

„In dieser rückblickenden Studie war das Risiko der raschen Progression der Krankheit unter Säuglingen, geboren von [AZT] Behandelten, fünf- bis sechsmal höher, verglichen mit unbe-

handelten Müttern. … Das Auftreten der raschen Progression der Krankheit war bei Säuglingen von [AZT] Behandelten dreimal wahrscheinlicher, verglichen mit Befunden bei unbehandelten Müttern."

**De Souza et al. *AIDS* 24(2):154-61 (2000)**

„AZT ausgesetzten [Macaca nemestrina Affen] Säuglinge benötigten dreimal so viele Sitzungen (6) wie die Kontrollgruppe (2), um dem Kriterium des Schwarz-Weiß-Lernens, einer einfachen Unterscheidungsaufgabe, zu genügen [und erfüllten] bedeutsam [schlechter die Aufgabe des Lokalisierens] der Belohnung. … Postnatale Gewichtszunahme war bedeutend geringer in AZT-ausgesetzten Säuglingen … Hämoglobin sank bei den AZT-behandelten Tieren bedeutend nach Beginnder Behandlung und verblieb niedrig bis zum Ende der Studie … Die hämatologische Toxizität, die hier beschrieben wird, stimmt mit jener überein, welche bei mit 500mg/Tag AZT-behandelten Menschen gesehen wurden."

**Ha et al. *Journal of Acquired Immune Deficiency Syndromes and Human Retrovirology* 7(2):154-7 (1994)**

„Die AZT Tiere [Macaca nemestrina Affen, denen während der Schwangerschaft AZT gegeben wurde] entwickelten eine asymptomatische makrozytische Anämie, aber die hämatologischen Parameter normalisierten sich nach der Einstellung von AZT. Die gesamte Leukozytenzählung nahm während der Schwangerschaft ab und war ferner von der AZT Gabe betroffen. AZT verursachte Defizite in Wachstum, Brustsuch- und Schnauzenreflex und die Fähigkeit nahe Stimuli visuell zu fixieren und zu folgen."

**Ha et al. *Journal of Acquired Immune Deficiency Syndromes and Human Retrovirology* 18(1):27-38 (1998)**

„Die Kohortenstudie umfasste 92 HIV-1-infizierte and 439 nicht infizierte Kinder … Die antiretrovirale Therapie (Nicht-Proteasenhemmer) war in unserer Kohorte unabhängig von Gedeihstörung assoziiert … ZDV [AZT] in besonderem, verändert den mitochondrialen Stoffwechsel und hat möglicherweise direkte Nährstoffauswirkungen."

**Miller TL et al. *Pediatrics* 108(6): 1287-96 (2001)**

„Antiretrovirale Medikamente (ARV) als Prophylaxe, um Mutter-Kind-Übertragung von HIV vorzubeugen, resultieren in verringerten hämatologischen Parametern während und kurz nach der Gabe; mit neuesten Daten, die eine verlängerte Hemmung von Hämatopoese für wenigstens 18 Monate nahe legt [z.B. ARV-Medikamente, die schwangeren Frauen gegeben werden, verursachen beständige Knochenmarksuppression reduzierende Blutzellenproduktion]. Bei uninfizierten Kindern … stand die ARV-Gabe [vor der Geburt] mit reduzierter Neutrophiliezählung bis mindestens zum Alter von 8 Jahren in Verbindung. … FAZIT: beträchtlich längere Auswirkungen durch die ARV-Gabe als anfangs vermutet, wurden bei nicht infizierten Kindern aufgewiesen."

**European Collaborative Study, *AIDS* 18(15):2009-17 (2004)**

„[In einem wichtigen Überblick von Daten, die zwischen 1986 und April 2004 gesammelt wurden, wurde herausgefunden, dass AIDS-Medikamente, wie AZT verantwortlich sind für] einen substantiellen Anstieg des Risikos einer ernstlich verkürzten Schwangerschaft [z.B. gefährlich kritische Frühgeburt] … gekoppelt mit einer sehr hohen Neugeborenensterblichkeitsrate."

**Thorne et al. *AIDS* 18(17):2337-2339 (2004)**

„Bei frühgeborenen Säuglingen HIV-positiver Mütter ist die Entwicklung eines se tenen, aber potentiell fatalen Verdauungsproblems eher wahrscheinlich, laut französischer Forschung [von Desfrere et al.], veröffentlicht am 23. September [2005] in der Ausgabe von AIDS [19:1487-1493]. In einer rückblickenden Studie fanden Forscher heraus, dass eine HIV-positive Mutter ein unabhängiger Risikofaktor von der Entwicklung einer nekrotisierenden Enterokolitis in Kleinkindern ist, die vor der 37. Schwangerschaftswoche geboren werden. Die Forscher nehmen an, dass die mitochondriale Toxizität, welche aus der Nutzung von AZT, um Mutter-Kind-Übertragung von HIV zu verhindern, ein möglicher Grund ist. … Nekrotisierende Enterokolitis ist eine gastrointestinale Erkrankung, welche Frühgeburten verursacht und in der Zerstörung des Darms enden kann. … von den 30.000 geborenen Säuglingen in der Forschungseinheit, waren 4009 Frühgeburten. Insgesamt 79 (2%) dieser Frühgeburten entwickelten eine nekrotisierende Enterokolitis. Die Inzidenz der nekrotisierenden Enterokolitis bei Frühgeborenen von HIV-negativen Müttern betrug 2% (72/3931), aber 9% bei den Frühgeborenen von HIV-positiven Müttern. Keines der sieben Säuglinge, geboren von HIV-positiven Müttern, war mit HIV infiziert. … Alle sieben Säuglinge mit einer nekrotisierenden Enterokolitis und einer HIV-positiven Mutter erhielten Dosen von AZT, um einer Mutter-Kind-Übertragung von HIV vorzubeugen. Sechs dieser sieben Mütter nahmen ebenfalls eine Anti-HIV-Therapie zu sich, bei zweien bestand diese aus einer Monotherapie mit AZT, die anderen vier Frauen nahmen eine Drei-Medikamenten-Kombination (AZT oder ddI mit 3TC und ein Proteasenhemmer) zu sich."

**Michael Carter, *AIDSmap News*, 7. September 2005**

„Kinder von HIV-positiven Müttern, die während der Schwangerschaft eine antiretrovirale Therapie (ART) zu sich nahmen, sind bedeutend kleiner in Hinblick auf Größe, Gewicht und Kopfumfang, verglichen mit Kindern von HIV-positiven Müttern, die keine ART durchliefen, oder die eine Monotherapie zu sich nahmen, laut der Ergebnisse einer europäischen Studie, die die Auswirkungen von ART auf nicht infizierte Kinder und ihr Wachstum bis zu 18 Monaten untersuchte [Europäische gemeinschaftliche Studie, JAIDS 40(3):364-370 (2005)]"

**Edwin Bernard, *AIDSmap News*, 3. November 2005**

„Zwei neue Tierstudien [Walker et al., Hong et al.] haben die Krebsursachen von transplazentarer Aussetzung von AZT in Mäusen und Ratten untersucht und fanden ansteigende Raten von Tumoren und Tumore mit Genveränderungen, welche häufig bei Krebs im Menschen auftauchen. Des weiteren, sind zwei menschliche Studien [Escobar et al., Witt et al.] die ersten, die die Induktion von Mutationen und groß angelegten chromosalen Schäden in den roten Blutzellen bei Neugeborenen beobachten, die NRTIs [nukleoside Analoga reverse Transkriptasehemmer] in der Gebärmutter ausgesetzt wurden. Diese und andere Studien wurden April 2007 in einer Sonderausgabe von Environmental and Molecula Mutagenesis veröffentlicht, welches die jüngsten Forschungen zu DNA-Schäden und potentiellen Gesundheitsrisiken im Zusammenhang mit der Verabreichung von NRTIs, untersuchte. Neben den Auswirkungen der NRTIs auf die nukleare DNA und das Krebsrisiko, beinhaltete diese Ausgabe auch die jüngsten Befunde der Toxizität dieser Medikamente auf die mitochondriale DNA."

***Science Daily*, 7. April 2007**

# NACHTRAG

**Blanche et al. beschreibt in „Persistent mitochondrial dysfunction and perinatal exposure to antiretroviral nucleoside analoges" (Bestehende mitochondriale Dysfunktion und perinatales Aussetzen von antiretroviralen nukleosiden Analoga) acht Kinder, die ernstlich durch die AZT-Gabe in der Gebärmutter und postnatal geschädigt sind, zwei tödlich, *Lancet*, September 1999 25:354(9184):1084-9.**

**Beachten Sie, dass die lähmenden Schäden, verursacht von AZT während der Schwangerschaft und nach der Geburt, in allen Fällen nicht umgehend ersichtlich waren, aber bereits nach wenigen Monate offenkundig wurden.**

**Ebenso wie die oben aufgeführten Zitate, berücksichtigen und berichten die Forscher nicht die Wahrscheinlichkeit von weit verbreiteten subklinischen, nicht zu diagnostizierbaren, permanenten neurologischen und mental/psychologischen Beeinträchtigungen, resultierend aus der AZT-Gabe in der Gebärmutter und nach der Geburt.**

„Im Alter von 4 - 5 Monaten zeigte der erste Patient visuelle Beeinträchtigungen. Bilder der zerebralen Magnetresonanztomographie zeigten anfangs (im Alter von 5·0 Monaten) Entmarkungsliäsionen des Hirnstammes, welche noch ernsthafter wurden und zweitrangig (mit 11·0 Monaten) mit sustentorialen Läsionen in Zusammenhang standen. Im Alter von 4·0 Monaten bis 11·0 Moanten war das Wachstum abnorm und wurde von Erbrechen begleitet. Es gab keine wichtigen hepatischen, die Bauchspeicheldrüse betreffende, Muskel-, Enzym-, oder hämatologische Anomalien, aber die Liquorlactatkonzentrationen waren hoch (2 5 mmol/L [normal <1 5 mmol/L] und 4 5 mmol/L [<2 0 mmol/L], entsprechend). Das Kind verstarb mit 13 Monaten, aufgrund von Atmungs- und Herzrhythmusstörungen. Die Symptome waren vereinbar mit dem Leigh's Syndrom und mitochondriale Untersuchungen wurden in Alter von 12 Monaten durchgeführt."

„Der zweite Patient, im Alter von 4 Monaten bis zum Tode mit 11 Monaten, hatte refraktäre Epilepsie und Verschlechterung der kognitiven und psychomotorischen Fähigkeiten. Zerebrale Bilder zeigten diffuse Entmarkungsliäsionen, zusammenhängend mit massiver kortikaler Nekrose (Abbildung). Es gab keine substantiellen biologischen Anomalien der Leber, Pankreas, Muskeln oder hämatologischen Marker. Die Blutlactatkonzentration war hoch (2 5 mmol/L), aber das Liquorlactat war normal. Sieben Störungen wurden aufgrund der normalen Ergebnisse folgender diagnostischer Prozeduren ausgeschlossen: organische Säure, Chromatographie (Urin), Aminosäurenchromaographie (Serum, Urin, Liquor), Serumcholesterin, Triglyceride, Vitamin A und E, Pyruvate Dehydrogenase Aktivität in Lymphozyten, Fettsäureoxidation und Biotinidaseaktivität (Lymphozyten), sehr langkettige Fettsäuren (Serum), lysosomale Enzyme (Galactosidase, Galactosylceramidase, Arylsulfatase A, Mannosidase, GM1 und GM Ganglioside), Kupfer und Ceruplasmin (Serum) und Oliogasaccharidexkretion (Urin). Diese Symptome waren mit dem ALPERS Syndrom übereinstimmend und führten zu mitochondrialen Untersuchungen im Alter von 5 bis 7 Monaten."

„Im Alter von 8 Monaten hatte Patient drei, während einer fieberhaften Phase einen Anfall und man hielt ihn für hypoton. Im Alter von 15 Monaten zeigte das Kind Symptome einer hypokinetischen, hypertropischen Kardiomyopathie auf. Bluthepatische und die Bauchspeicheldrüse betreffende Enzymkonzentrationen waren normal, aber das Kind hatte Neutropathie Neutrophilie 0 931 09/L [normal > 1 531 09/L], hohe Konzentrationen von Muskelkreatinphosphokinase im Blut (350 IU/L [<250 IU/L]) und beständige hohe Blutlactatkonzentrationen (4mmol/L), obwohl das zerebrospinale Lactat normal war. Eine endomyokardische Biopsie wies intrazytoplasmische Vakuolisation in den Myozyten auf, jedoch ohne Entzündung. Die Kardiomyopathie verbesserte sich progredient und Symptome der peripheren Myopathie wurden im Alter von 2·5 Jahren gesehen. Im Alter von 4·0 Jahren waren die Herzfunktionen des Kindes normal, aber mittelmäßige Muskeldefizite blieben bestehen; die Lactat- und Muskelkratinphosphokinasekonzentrationen im Blut blieben hoch. Die Elektroretinographie zeigte makuläre und periphere Anomalien auf. Bilder der zerebralen nuklearmagnetischen Resonanz waren normal."

„Bei dem vierten Patienten war die frühe Entwicklung normal. Zwischen 14 Monaten und 27 Monaten hatte das Kind vier Episoden von fieberhaften Krämpfen. Neurologische Begutachtungen im Alter von 27 Monaten zeigten eine milde spastische doppelseitige Lähmung. Hämatologische und biochemische Befunde, einschließlich Lactatkonzentrationen im Blut und Liquor, waren normal. Bilder der zerebralen nuklearmagnetischen Resonanz zeigten ein mittelmäßiges Hypersignal der weißen Substanz in T2-gewichtet en Bildern, ohne Nachweis einer Nekrose (Abbildung)."

„Im Alter von 7 Monaten bis 15 Monaten hatte Patient fünf wiederholte Anfälle. Kognitive Entwicklung und neurolo-

gische Begutachtung zwischen den Episoden waren bis zum Alter von 15 Monaten normal. Das Kind entwickelte für 4 Stunden einen Status epilepticus, welcher zu ernsthaften neurologischen Dysfunktionen mit kortikaler Blindheit und spastischer Tetraparese führte. Biologische Tests im Alter von 15 Monaten zeigten nur hohe Bluthepatische Enzymkonzentrationen auf (Aspartat- und Alaninaminotransferase 200 IU/L [<40 IU/L]), welche sich progredient wieder normalisierten. Blut- und Liquorlactatkonzentrationen wurden nur während der Zeit der mitochondrialen Begutachtung gemessen und waren rückblickend nicht zugänglich. Bilder der nuklearmagnetischen Resonanz im Alter von 16 Monaten wiesen große nekrotisierende Liäsionen der weißen Substanz und kortikalen grauen Masse auf. Im Alter von 3·5 Jahren litt das Kind an schweren Spätfolgen und Mikrozephalie."

„Patient sechs war bis zum Alter von 14 Monaten symptomfrei, aber bestehende biochemische Anomalien wurden bei den Standardverlaufskontrollen der epidemiologischen Untersuchung gesehen (welche Lactat-Analysen beinhaltete). Das Kind hatte seit Geburt hohe Konzentrationen von Blutlactat (4 mmol/L), hepatische Aspartataminotransferase (50 UI/L) und Bauchspeicheldrüsenlipase (200 IU/L [<150 IU/L]), welche bis zum 14. Monat persisierten. Liquoruntersuchungen, einschließlich Bilder zerebraler nuklearmagnetischer Resonanz, die eine verzögerte Myelinisation zeigten, welche in diesem Alter schwer zu interpretieren ist."

„Patient sieben war symptomfrei bis zum Alter von 4 Monaten, als er hypotonisch mit Apnoe wurde. Das Kind erlangte nach einer Wiederbelebung normale Atmung und Bewusstsein zurück, ohne offensichtliche Spätkomplikationen. Es gab keine biologischen Anomalitäten während der Routineverlaufskontrollen, aber die Blutlactatkonzentration (welche in dieser Institution routinemäßig untersucht wurden) waren fortlaufend hoch (>4 mmol/L), vom ersten Test mit 4 Wochen bis zu 7 Monaten. Die Bilder der zerebralen nuklearmagentischen Resonanz waren normal. Beinah früher Kindstod Syndrom ('Near-Miss Syndrome') und Lactatämie rechtfertigten mitochindriale Untersuchungen."

„Das achte Kind war symptomfrei. Beständige hepatische und Pankreasanomalien (Alaninaminotransferase 80 IU/L und Lipase 180 UI/L) wurden von Geburt an bis in die laufenden biologischen Verlaufskontrollen gesehen. Die Blutlactatkonzentrationen, welche systematisch den normalen Screenings in der Institution angeschlossen wurden, waren normal, sowie die Liquorkonzentraion. Im Alter von 20 Monaten bestanden biologische Anomalien unverändert; eine spezifische mitochondriale Untersuchung wurde dafür vorgenommen, einschließlich Elektroretinographie, welche abnorm war und Bilder der zerebralen elektromagnetischen Resonanz zeigten Anomalien auf der periventrikularen weißen Masse."

„Kein Kind war mit dem HIV-1 Infiziert, alle waren im Alter von 15 Monaten HIV-seronegativ oder beim Tode vor dem Alter, im Falle von Patient eins und zwei. Für alle Kinder fielen wiederholte HIV-Tests durch PCR [Polymerase-Kettenreaktion] und durch Kulturen, negativ aus."

## NOTIZ

Für eine verständliche Durchsicht der medizinischen und wissenschaftlichen Forschungsliteratur über die fötale und neonatale Toxizität von AZT und ähnlichen nukleosiden Analoga Medikamenten, sowie für eine kritische Debatte über die WHO, UNAIDS, UNICEF und US CDC-Empfehlungen, bezugnehmend auf die Nutzung dieser Medikamente in der Schwangerschaft, siehe *Poisoning our Children: AZT in Pregnancy* (Vergiftung unserer Kinder: AZT in der Schwangerschaft) von RA Brink - online unter der „Quick links"-Rubrik auf www.tig.org.za.

Obwohl sie über den Schaden berichten, den die ARV-Gabe bei Kleinkindern in der Gebärmutter anrichtet, unterstützen viele Forscher weiterhin die Benutzung solcher Medikamente in der Schwangerschaft, auf der Grundlage, dass sie die Mutter-Kind-Übertragung von HIV vorbeugen und somit Leben retten. Tatsächlich jedoch gibt es keine Beweise, die die Vorstellung unterstützen, dass Kinder von HIV-positiven Müttern, die AZT (und/oder andere ARVs) bekommen haben, leben, wohingegen Kinder, von unbehandelten Müttern ernsthaft krank werden und sterben; wie die oben aufgeführten Zitate demonstrieren, ist genau das Gegenteil der Fall.

Ob ARVs wie AZT wirklich der Mutter-Kind-Übertragung von HIV vorbeugen ist in einer ausführlichen Analyse von Papadopulos-Eleopulos u.a. untersucht und enthüllt worden. *Mother to Child Transmission of HIV and its Prevention with AZT and Nevirapine: A Critical Analysis of the*

*Evidence* (monograph, 2001) (Mutter-Kind-Übertragung von HIV und ihre Prävention mit AZT und Nevirapine: Eine kritische Analyse der Beweise) - auch online unter „Quick links" auf der TIG Webseite.

Die Aufforderung von TAC schwangeren afrikanischen Frauen und deren neugeborenen Kindern in Südafrika AZT und ähnliche Medikamente zu geben, wird unterstützt von Nicoli Nattrass, Professor der Wirtschaftswissenschaft an der Universität Kapstadt, von Ferial Haffajee, Editor der Mails&Guardian, gedeckt von dem Verwaltungsrat der Zeitung und von Kerry Cullinan, Editor der Heath-e, einem für AIDS-Medikamente werbenden Nachrichtenservice.

Die Ursache des allgemeinen Unwissens in Südafrika über die Schäden, die AZT in ungeborenen und neugeborenen Kindern verursacht, besteht weil die Verbreitung von Information dazu in den kommerziellen Medien verbannt wurde. Am 22. November 2004 fasste die Treatment Information Group (TIG) die oben aufgeführten zitierten Forschungsergebnisse in einem Artikel in der Mail&Guardian zusammen: „Zahlreiche Studien haben ergeben, dass Kinder, die AZT in der Gebärmutter ausgesetzt werden, Hirnschäden, neurologische Störungen, Paralysen, Spastik, mentale Retardierung, Epilepsie und andere ernsthafte Erkrankungen sowie frühzeitigen Tod erleiden", vorausgegangen ist dem die Anmerkung, dass „Hunderte von Studien haben herausgefunden, dass AZT für alle Zellen des menschlichen Körpers hochgradig giftig ist, besonders für die Blutzellen unseres Immunsystems." Empörte öffentliche Reaktionen auf diese Aussage zu diesen inakzeptablen Fakten, ließen M&G-Editor Haffajee sich für die Veröffentlichung entschuldigen und den Lesern versprechen so etwas nie wieder zu tun. Am 9. März 2005 verbot die „Advertising Standard Authority" (Behörde für Werbestandards), einer Klage der TAC folgend, die angreifenden Aussagen und dementsprechend dürfen sie nicht in den Medien wiederholt werden, und dürfen von keiner Druckerei in Südafrika vervielfältigt werden.

Am 28. Oktober 2005 schrieb der „Medicines Control Council" (Medizinischer Kontrollrat) Vorsitzende Peter Eagles, um anzumerken, dass sein MCC unbesorgt sei, bezogen auf die Forschungsberichte über die fötale und neonatale Toxizität von AZT, auf welche die TIG aufmerksam gemacht hat, und sagte, dass der MCC immer noch zu der Empfehlung stehe, die er im Juli vergangenen Jahres ausgesprochen hatte, dass das Medikament schwangeren afrikanischen Frauen und ihren neugeborenen Kindern verabreicht werden sollte (siehe Korrespondenz in *Poisoning our Children: AZT in Pregnancy*). Die Gleichgültigkeit des MCCs hinsichtlich dieser Berichte, könnte die Tatsache erklären, dass dessen Mitglieder vorwiegend weiß und indisch sind.

✱ „Um ehrlich zu sein, hat die TAC immer versucht, die medizinische Wissenschaft zu verstehen. Und das ist etwas womit alle Südafrikaner immer gerungen haben. Wir sind wissenschaftlich Analphabeten."

**Zackie Achmat, Anführer der Treatment Action Campaign,**
***Rapport*, 10. Februar 2002**

TREATMENT INFORMATION GROUP

thinking about AIDS drugs